

TETRALOGIA DE FALLOT

TETRALOGY OF FALLOT.

¹MUNHOZ, N. S. H.; SILVA JUNIOR, I. C.; ²COSTA, I. B.

¹Estudante de Medicina Veterinária da Universidade Paulista, Campus Bauru-SP.

²Professor do Curso de Graduação em Medicina Veterinária, Patologia dos Sistemas – Universidade Paulista.

RESUMO

A Tetralogia de Fallot é uma patologia congênita descrita em animais e no homem. É caracterizada por defeito do septo ventricular, estenose pulmonar, dextroposição da aorta e hipertrofia do ventrículo direito secundário. Os defeitos que estão relacionados com sua fisiopatologia são a estenose pulmonar e defeito do septo interventricular, que alteram a hemodinâmica do animal. Os achados clínicos envolvem síncope, fraqueza ao exercício, dispnéia, cianose, crescimento retardado, hipoxemia, hiperviscosidade do sangue, policitemia, em equinos, podem existir presença de sopro sistólico, letargia, e arritmia cardíaca. O diagnóstico é realizado através de radiografias torácicas, ecocardiografia (ECG), estudos com Doppler, ecocontraste, ultrassom, e ainda angiografia. O tratamento pode ser terapêutico ou cirúrgico. Nas terapias paliativas tem-se usado a administração de beta bloqueadores adrenérgicos, como o propranolol e alguns autores abordam a ozonoterapia com efeitos satisfatórios. O tratamento cirúrgico pode ser realizado através de três técnicas descritas que são: Blalock-Taussig (conexões da artéria subclávia a pulmonar), Potts (conexões da aorta ascendente para aorta pulmonar) e a de Waterston-Cooley (conexões da aorta para artéria pulmonar direita), que proporcionam retorno venoso pulmonar, aumento do lado esquerdo do coração e maior contribuição de sangue oxigenado para a circulação sistêmica. O estudo da severidade do caso, achados clínicos e exames complementares obtidos na Tetralogia de Fallot, podem estimar o prognóstico do paciente e a conduta terapêutica a ser tomada.

Palavras-chave: Patologia, Tetralogia de Fallot

ABSTRACT

The Tetralogy of Fallot is a congenital pathology described in animals and humans. It is characterized by ventricular septal defect, pulmonary stenosis, dextroposition of the aorta and right ventricular hypertrophy secondary. The defects related with the pathophysiology are pulmonary stenosis and ventricular septal defect, which alters the hemodynamics of the animal. Clinical findings involves syncope, weakness, exercise, dyspnea, cyanosis, growth retardation, hypoxemia, blood hyperviscosity, polycythemia, in horses, there may be presence of systolic murmur, lethargy, and cardiac arrhythmia. The diagnosis is made by chest radiography, echocardiography (ECG), Doppler studies, ecocontraste, ultrasound, and even angiography. The treatment can be therapeutic or surgical. In palliative therapies it's common to use the administration of beta-blockers such as propranolol, some authors report the satisfactory effects with ozone therapy. Surgical treatment can be accomplished through three techniques, described as: Blalock-Taussig (connections of the subclavian artery with the artery lung), Potts (connections from ascending aorta to pulmonary aorta) and the Waterston-Cooley (connections from the aorta to right pulmonary artery) that provides the pulmonary venous return, increases the left side of the heart and increases the contribution of oxygenated blood to the systemic circulation. The study of severity, clinical findings and laboratory tests obtained in Tetralogy of Fallot, can estimate the prognosis and therapeutic approach to be taken.

Keywords: Patology, Tetralogy of Fallot

INTRODUÇÃO

Tetralogia de Fallot é uma patologia muito relatada em algumas raças de cães e no homem, já identificada em felinos, além de sempre ser um defeito letal em animais pecuários e pouco relatada em eqüinos, principalmente em potros. É caracterizada por defeito do septo ventricular, estenose pulmonar, dextroposição da aorta e hipertrofia do ventrículo direito secundário. O estudo dessa patologia cardíaca é importante em Medicina Veterinária, já que não afeta somente o sistema cardiocirculatório e sim outros sistemas do organismo e a forma crescente de manifestação desta doença tem mostrado o quão importante e necessário é seu estudo. (BOWEN; MARR, 2010; RADOSTITS et al.; 2002; ETTINGER; FELDMAN, 2004; BOWEN; MARR, 2010).

O presente trabalho tem como objetivo estudar a Tetralogia de Fallot, em seus aspectos de patologia, assim como descrever as alterações cardíacas decorrentes desta doença.

MATERIAL E MÉTODOS

Com o objetivo de estudar a Tetralogia de Fallot, foi realizado um levantamento bibliográfico em livros, periódicos, jornais, artigos impressos e eletrônicos disponíveis na rede mundial de computadores. Foram utilizados os termos: animais, patologia e tetralogia de fallot. O levantamento bibliográfico foi realizado em maio de 2011.

DESENVOLVIMENTO

A Tetralogia de Fallot é uma patologia congênita já descrita em animais e no homem, e consiste em quatro anormalidades: 1. Defeito do septo ventricular. 2. Estenose pulmonar. 3. Dextroposição da aorta de forma que ela passa por cima de ambos os ventrículos. 4. Hipertrofia do ventrículo direito secundário (Figura 1) (RADOSTITS et al., 2002; BOWEN; MARR, 2010).

Um defeito do desenvolvimento embrionário do septo interventricular e do deslocamento do septo conal, levam a um acavalamento da aorta e a obstrução do efluxo do ventrículo direito assim, de acordo com o nível de acometimento dessas anomalias a gravidade da tetralogia é definida, sendo a estenose pulmonar a mais grave, com freqüência essa patologia convive com outras alterações cardíacas e

difícilmente é encontrada sozinha (HUNT; JONES; KING, 2000; BOWEN; MARR, 2010).

Entre os principais defeitos causados pela Tetralogia de Fallot, os que estão intimamente relacionados com sua fisiopatologia são a estenose pulmonar e defeito do septo interventricular, que por sua vez podem alterar significativamente a Hemodinâmica do animal (FREITAS et al., 2003), freqüentemente essa patologia convive com outras alterações cardíacas (HUNT; JONES; KING, 2000).

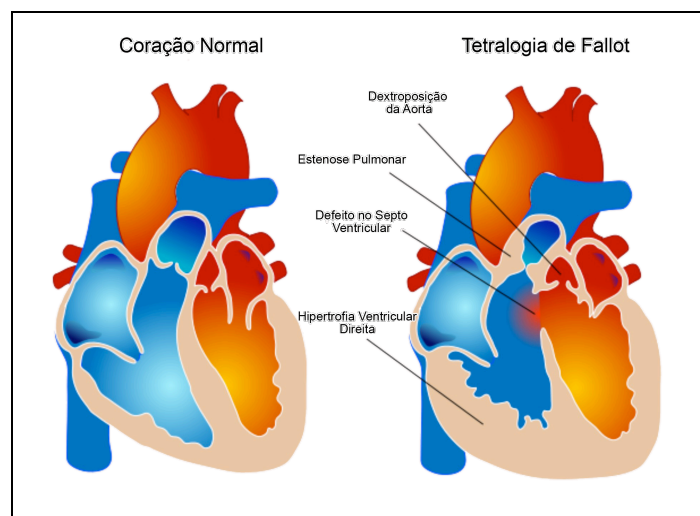


Figura 1. Diferenças ente um coração normal e com a Tetralogia de Fallot. Fonte: Tetralogy of Fallot Review of Findings. Disponível em <http://www.radrounds.com/photo/tetralogy-of-fallot-tof>. Acesso em: 10 maio 2011.

Os defeitos do septo ventricular estão entre os defeitos mais comuns encontrados em eqüinos, os mesmos ligam o ventrículo esquerdo com o direito e podem ser visualizados por ultrassonografia, assim um aumento acentuado na resistência ao fluxo de saída para artéria pulmonar resulta em um desvio do sangue da direita para esquerda, com a maior parte do fluxo sanguíneo de saída através da aorta. (RADOSTITS et al., 2002; KNOTTENBELT; PASCOE, 1998).

Esse desvio de sangue faz com que o sangue deficiente em oxigênio entre na circulação sistêmica produza tonalidade azulada (cianótica) nas mucosas e um aumento na quantidade de hemácias (KAHN, 2008), explicando assim um dos sinais característicos da TF neste caso a Cianose, a qual se evidencia por um mínimo esforço físico. (SCIPIONI, 2008).

A extensão das anomalias citadas acima determina a gravidade da Tetralogia de Fallot que, de qualquer forma, quase sempre leva a cianose, portanto o grau de estenose pulmonar é considerado o mais crítico. (HUNT; JONES; KING, 2000).

Os achados clínicos descritos envolvem síncope, fraqueza ao exercício, dispnéia, cianose, crescimento retardado (COUTO; NELSON, 2006), hipoxemia, hiperviscosidade do sangue, policitemia, em eqüinos tipicamente, podem existir presença de sopro sistólico onde o ponto de maior intensidade é acima da valva pulmonar do lado esquerdo (BOWEN; MARR, 2010), letargia (MOREIRA, et al., 2011), e arritmia cardíaca (ETTINGER; FELDMAN, 2004).

O diagnóstico é realizado através de radiografias torácicas, ecocardiografia (ECG), estudos com Doppler e ecocontraste (COUTO; NELSON, 2006), ultrassom (KNOTTENBELT e PASCOE, 1998) e dentro das modalidades de ultrassom se destaca o Doppler cardíaco, pois permite avaliar os fluxos anormais e sua quantificação, importante para caracterizar a hemodinamia nas cardiopatias (PIDAL, 2011), e ainda angiografia (ETTINGER; FELDMAN, 2004).

O tratamento da TF pode ser terapêutico tanto quanto cirúrgico. Nas terapias paliativas tem-se usado a administração de bloqueadores beta adrenérgicos, principalmente o propranolol, que minimiza a contratilidade e a obstrução ventricular direita, promovendo aumento no fluxo da artéria pulmonar. (SLATTER, 1993).

Alguns trabalhos já abordam o uso da ozonoterapia que tem efeitos que causam a aceleração do metabolismo, diminuição da viscosidade sanguínea, indução enzimática e estímulo mitocondrial. (SCIPIONI, 2008).

O tratamento cirúrgico pode ser através de 3 técnicas: Blalock-Taussig (conexões da artéria subclávia a pulmonar), Potts (conexões da aorta ascendente para aorta pulmonar) e Waterston-Cooley (conexões da aorta para artéria pulmonar direita), estas 3 técnicas proporcionam o retorno venoso pulmonar, aumento do lado esquerdo do coração e maior contribuição de sangue oxigenado para a circulação sistêmica. (ETTINGER; FELDMAN, 2004).

O prognóstico depende da severidade da doença e do sucesso do tratamento, se a patologia for branda e o terapia paliativa for efetiva, alguns pacientes podem viver de 4 a 7 anos (NELSON, 2003).

Muitos dos potros afetados nascem mortos ou morrem logo após o nascimento (KNOTTENBELT; PASCOE, 1998), na maioria dos casos em que os animais morrem ou são eutanasiados isso se deve a gravidade do caso nos sinais

iniciais de vida, contudo o grau de comprometimento cardíaco depende da estenose pulmonar (BOWEN; MARR, 2010), efeitos residuais podem acontecer mesmo após a cirurgia sendo eles hipoxemia progressiva, policitemia e morte súbita em animais jovens (COUTO; NELSON, 2006).

CONCLUSÃO

O estudo da severidade do caso, achados clínicos e exames complementares obtidos na Tetralogia de Fallot, podem estimar o prognóstico do paciente e a conduta terapêutica a ser tomada.

REFERÊNCIAS

- BOWEN, M.; MARR, C. M. **Cardiology of the horse**. 2 ed. St. Louis: Saunders Elsevier, 2010. p. 94.
- COUTO, C. G.; NELSON, R. W. **Medicina interna de pequenos animais**. 3 ed. Rio de Janeiro: Elsevier, 2006. p. 159
- ETTINGER, S. J.; FELDMAN, E. C. **Tratado de Medicina Interna Veterinária – Doenças do Cão e do Gato**. 5 ed. Rio de Janeiro: Guanabara Koogan, 2004. p. 825-6
- FREITAS, R. R.; et al. **Tetralogy of Fallot in dogs**. *Ciência Rural*, Santa Maria, v. 33, n. 5, p. 1179-1184, nov-dez. 2003.
- HUNT, R. D.; JONES, T. C.; KING, N. W. **Patologia Veterinária**. 6 ed. São Paulo: Manole, 2000. p. 995.
- KAHN, C. M. **Manual Merck de Veterinária**. 9 ed. São Paulo: Roca, 2008. p. 54.
- KNOTTENBELT, D. C.; PASCOE, R. R. **Afecções e Distúrbios do Cavalo**. 1 ed. São Paulo: Manole, 1998. p. 158-9.
- MOREIRA, J. J.; et al. **Achados clínicos e exames complementares em um potro com tetralogia de fallot**. *Revista de educação continuada em medicina veterinária e zootecnia do CRMV-SP*. São Paulo, Conselho Regional de Medicina Veterinária, v. 9, n. 1, 2011. p. 54
- NELSON, O. L. **Small Animal Cardiology**. 1 ed. St Louis: Elsevier, 2003. p. 129-31
- PIDAL, G.; LIGHTOWLER, C. **Tetralogía de fallot en caballos**. Disponível em: <http://www.fvet.uba.ar/rectorado/hospital/pdf/FALLOT-EQUINO.pdf> Acesso em 09 mai. 2011.
- RADOSTITS, O. M.; et al. **Clinica Veterinária : um Tratado de Doenças dos Bovinos Ovinos Suínos Caprinos e Equinos**. 9 ed. Rio de Janeiro: Guanabara Koogan, 2004. p. 351-2.

SCIPIONI, H.; et al. **Tetralogia de Fallot en El eqüino: Tratamiento de sosten mediante ozonoterapia**. Disponível em:
<http://www.adelo.com.ar/noticias/equinos.php> Acesso em 09 mai. 2011

SLATTER, D. **Textbook of small animal surgery**. 2 ed. Philadelphia: Saunders, 1993. v. 1. p.893-918